

Extrusión con el sistema Invisalign

M. Román¹, J.C. Rivero², M. de la Torre³

¹Profesor del Máster de Ortodoncia de la Universidad CEU San Pablo de Madrid. Profesor del Máster de Ortodoncia y Ortopedia dentofacial. University of Southern Mississippi, Institution of Spain. Profesor del Máster de Excelencia en Ortodoncia y Ortognatodoncia de la Universidad de Alcalá de Henares. Profesor de Oclusión dental y ATM de la Universidad Europea de Madrid. Doctor Platinum Elite en Invisalign. Práctica exclusiva de ortodoncia en Málaga y Madrid.

²Director del Máster de Ortodoncia de la Universidad CEU San Pablo de Madrid. Director del Máster de Ortodoncia y Ortopedia dentofacial. University of Southern Mississippi, Institution of Spain. Director del Máster de Excelencia en Ortodoncia y Ortognatodoncia de la Universidad de Alcalá de Henares. Profesor titular de profilaxis, estomatología infantil y Ortodoncia Facultad de Medicina y Odontología, U.C.M. (en la actualidad en excedencia). Profesor titular de Ortodoncia de la Universidad San Pablo CEU de Madrid. Primer profesor universitario de la Técnica Invisalign en España. Miembro diplomado de la SEDO. Práctica exclusiva de Ortodoncia en Madrid.

³Licenciada en Odontología por la Universidad Europea de Madrid. Máster de Ortodoncia y Ortopedia dentofacial. University of Southern Mississippi, Institution of Spain



Correspondencia:

M. Román

E-mail: manuelroman@ortodoncis.com

RESUMEN

El sistema Invisalign®* consiste en una serie de *alineadores secuenciales transparentes (AST)* realizados a medida, con un diseño y fabricación asistido por tecnología 3D. Los tratamientos con Invisalign podrían dividirse en tratamientos predecibles y tratamientos menos predecibles. Se ha demostrado que el movimiento de extrusión es de los menos predecibles con alineadores de poliuretano. Este inconveniente se puede minimizar con el atache *rectangular horizontal biselado hacia gingival*, el cual variará de posición dependiendo de la cantidad de dientes a extruir. En determinadas ocasiones, habrá que realizar tratamiento complementario con aparatología auxiliar, que, fundamentalmente, consistirá en el uso de botones y elásticos. A pesar de que el atache horizontal biselado hacia gingival es una alternativa para mejorar el movimiento de extrusión y los resultados obtenidos con este tipo de atache han sido favorables, es necesario realizar más estudios.

Palabras clave: Invisalign. Extrusión. Alineadores. Ataches. Elásticos.

Abstract

The Invisalign®* system consists of a series of *transparent sequential aligners (TSA)* made to measure, with 3D technology assisted design and manufacture. The treatment with Invisalign can be divided into *predictable treatments and less predictable treatments*. It has been shown that the movement of extrusion is of the less predictable with polyurethane aligners. This inconvenience can be minimised with the *rectangular horizontal attachments beveled towards gingival*, which will vary in position depending on the number of teeth in extrusion. On certain occasions complementary treatment with auxiliary apparatus will be necessary, which fundamentally will be the use of buttons and elastics. In spite of the fact that the horizontal attachment beveled towards gingival is an alternative to improve the movement of extrusion and the results obtained with this type of attachment have been favourable, more studies are needed.

Key words: Invisalign. Extrusion. Aligners. Attachments. Elastics

Introducción

El sistema Invisalign®* consiste en una serie de *alineadores secuenciales transparentes (AST)* realizados a medida, con un diseño y fabricación asistidos por tecnología 3D (cad/cam) (Figura 1).

Estos alineadores utilizados individualmente ejercen una ligera presión sobre los dientes, llegando a producir movimiento dentario. Utilizados de manera secuencial logran corregir maloclusiones. Cada alineador realiza movimientos lineales de 0.25mm y movimientos angulares de 2°. El paciente ha de llevar los alineadores todo el día excepto para las comidas (aprox. 22h/día) y

*Registered trademark of Align Technology, Inc., 881 Martin Ave., Santa Clara, CA 95050

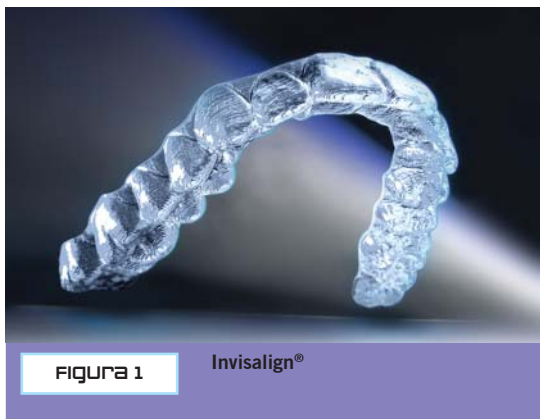

FIGURA 1

Invisalign®

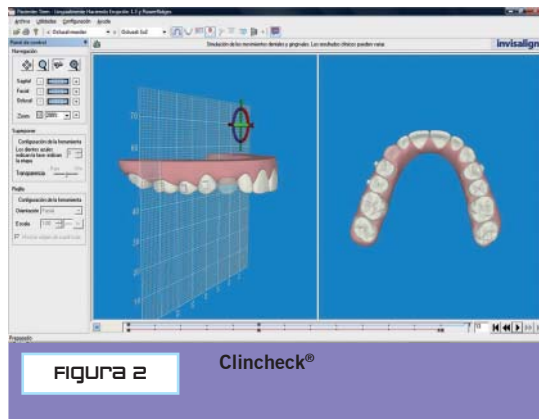


FIGURA 2

Clincheck®

la higiene dental. El cambio de alineadores se realizará cada 2 ó 3 semanas (14-21 días).

Revisión histórica

En 1945, Kesling introdujo el uso de aparatos removibles elásticos confeccionados sobre un modelo set-up ideal del paciente como método para realizar pequeños movimientos dentarios. Este sistema consistía en un posicionador elástico de una sola pieza que cubría ambas arcadas. Ya a mediados del siglo XX Kesling predijo “*El posicionador tiene otros usos aparte del perfeccionamiento final del caso y la retención. Se pueden conseguir movimientos mayores mediante una serie de posicionadores secuenciales variando los dientes en el modelo ligeramente a medida que el tratamiento progresa. En el presente este tipo de tratamiento no parece ser práctico pudiéndose desarrollar la técnica para su aplicación n el futuro*”¹.

Ponitz², en 1971, utilizó un dispositivo similar al que denominó “retenedor invisible” realizado sobre un modelo maestro que pre-posicionaba los dientes sobre una base de cera, el cual podía producir movimientos dentarios limitados.

Posteriormente otros autores como McNamara (1985)³, Sheridan (1993)⁴, Rinchuse (1997)⁵ o Lindauer & Schoff (1998)⁶ profundizaron y desarrollaron técnicas similares. Sin embargo, la mayoría requerían del uso de toma de impresiones y modelos set-up en cada visita.

En 1997, Zia Chishti y Kelsey Wirth, dos estudiantes de la Universidad de Stanford, fundaron Align Te-

chnology (Santa Clara, California). Basándose en los principios de Kesling, pensaron en realizar ligeros movimientos dentales progresivamente mediante una serie de alineadores de poliuretano removibles, con la ayuda de la informática (Figura 2).

No fue hasta 1999, cuando el sistema Invisalign® fue introducido en una reunión de ortodoncia⁷. Las primeras publicaciones científicas datan del año 2000^{8,9}.

Indicaciones

Los tratamientos con Invisalign podrían dividirse en tratamientos predecibles y *tratamientos menos predecibles*.

En una revisión sistemática de la literatura realizada por Lagravère y Flores-Mir en el 2005 concluyeron que no existía evidencia científica sobre las indicaciones, eficacia o efectos del tratamiento con Invisalign ya que todos los artículos publicados hasta el momento se basaban en opiniones personales o casos clínicos puntuales¹⁰.

Sin embargo Boyd¹¹ y Vlaskalic¹² sugieren que entre los tratamientos más predecibles donde Invisalign es más eficaz estaría el tratamiento de maloclusiones con ligeros discrepancias de espacio, ya sean negativas o positivas (apiñamientos o diastemas de 1 a 5 mm).

Joffe¹³ añade la corrección de sobremordida aumentada cuando el problema es a nivel de los incisivos, compresiones dentoalveolares que pueden ser resueltas mediante inclinación de los dientes y recidivas de ortodoncia.

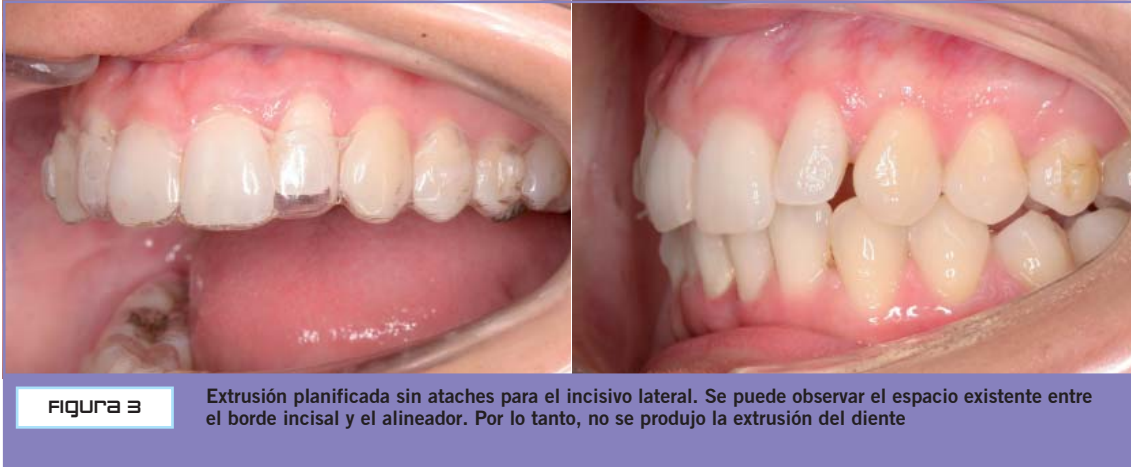

FIGURA 3

Extrusión planificada sin ataches para el incisivo lateral. Se puede observar el espacio existente entre el borde incisal y el alineador. Por lo tanto, no se produjo la extrusión del diente

Además de lo anteriormente expuesto, otros autores encontraron resultados favorables en las correcciones leves del resalte y de la línea media¹⁴.

Nuevamente Boyd y Vlaskalic nos hablan de la eficacia del sistema a la hora de distalar molares, seguidos de premolares y caninos para la corrección de la Clase II¹⁵.

Los autores de este artículo amplían las indicaciones y definen como *tratamientos predecibles aquellos en los cuales no se produce desplazamiento del ápice radicular*. Por ejemplo, una Clase I con apiñamiento que es resuelta vestibulizando o lingualizando los incisivos, sin desplazar el ápice radicular.

Por otro lado, dentro del grupo de tratamientos menos predecibles o limitaciones del sistema encontramos las rotaciones severas de dientes redondos (caninos y premolares), movimiento mesial de dientes posteriores (extracción de premolares) y coronas clínicas cortas¹⁶.

Otros autores señalan las limitaciones en la obtención del torque posterior, contactos oclusales adecuados, discrepancias anteroposteriores, transversales y verticales¹⁴.

Phan nos recuerda que no es recomendable para casos de extracciones de premolares porque no logra el enderezamiento radicular durante el cierre de espacios¹⁶.

En un estudio reciente¹⁷ basado en un análisis clínico prospectivo, concluyen que uno de los objetivos menos alcanzables es la corrección de la inclinación mesiodistal de los caninos mandibulares así como la resolución de rotaciones mayores de 15°. Del mismo modo, en este estudio el movimiento menos alcanzable fue el de extrusión (29,6% de media). El incisivo

central maxilar fue el diente con menor grado de extrusión (18,3%). La media de la cantidad de extrusión fue de 0,56mm, mientras que solo 13 de 64 dientes consiguieron extrusiones de más de 1mm y en ningún caso mayor a 1,8 mm.

Todos los autores parecen coincidir en que el movimiento menos predecible con el sistema Invisalign es el de extrusión^{11,18-20}. Este aspecto ya fue comentado a principios de siglo por Boyd y Vlaskalic¹⁵. Incluso desde Align nos dicen que *la extrusión vertical absoluta* (movimiento vertical a lo largo del eje longitudinal del diente) es impredecible²¹.

En nuestra experiencia clínica, además de observar la necesidad de utilizar ataches para lograr el movimiento de extrusión (Figura 3), destacamos la importancia de las variaciones en el tamaño, forma y posición de los ataches para alcanzar eficazmente los resultados.

Según su morfología existen tres tipos de ataches: elipsoidal, rectangular y biselado. Estos a su vez pueden ser horizontales o verticales. Por defecto se colocan en el centro de la corona clínica, aunque su posición puede variar (Figura 4).

En un estudio realizado por la Universidad de Florida sobre la eficacia de diferentes tipos de ataches en los movimientos de rotación, intrusión y extrusión, observaron que la cantidad de extrusión máxima conseguida con 4 tipos de ataches diferentes oscilaba entre 0,14mm y 0,47mm, aunque argumentan que los resultados no fueron concluyentes debido al tamaño reducido de la muestra¹⁹.

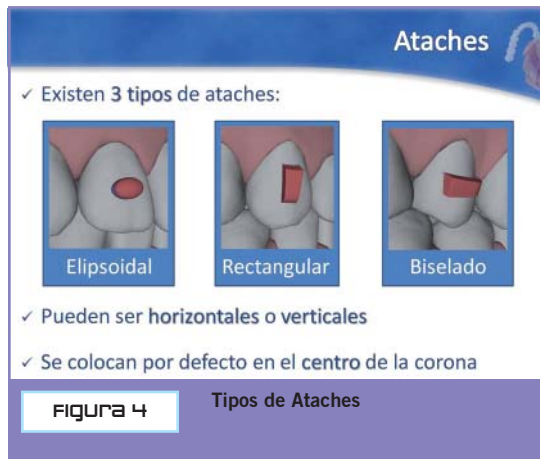
Colville, *et al.*²² proponen utilizar un atache horizontal biselado colocado en el diente a extruir. Sin embargo

este bisel es el que establece por defecto, es decir, hacia incisal.

Tuncay²³ nos informa del uso del atache elipsoidal horizontal para los movimientos de extrusión. La finalidad de este atache es aumentar la retención entre el alineador y el diente a extruir. Este tipo de atache ha sido el aconsejado en los últimos años desde Align para ayudar a la extrusión de dientes anteriores, aunque nos

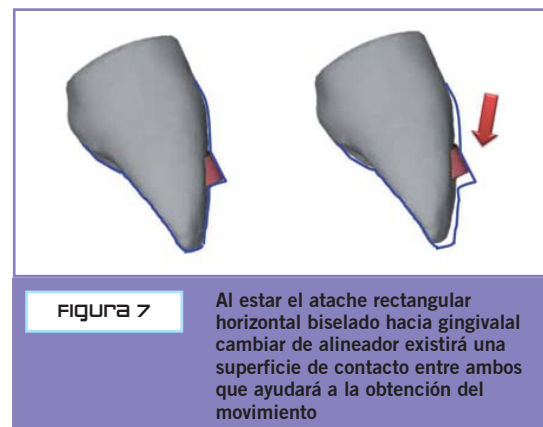
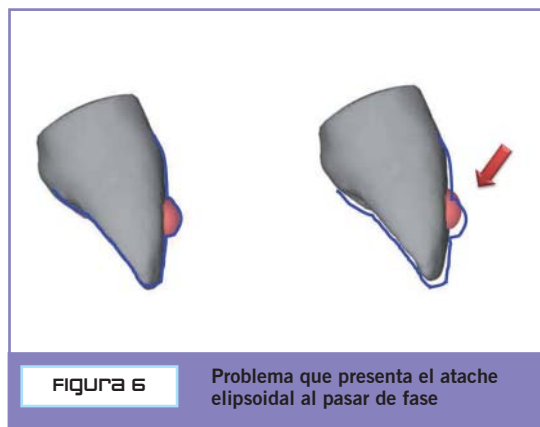
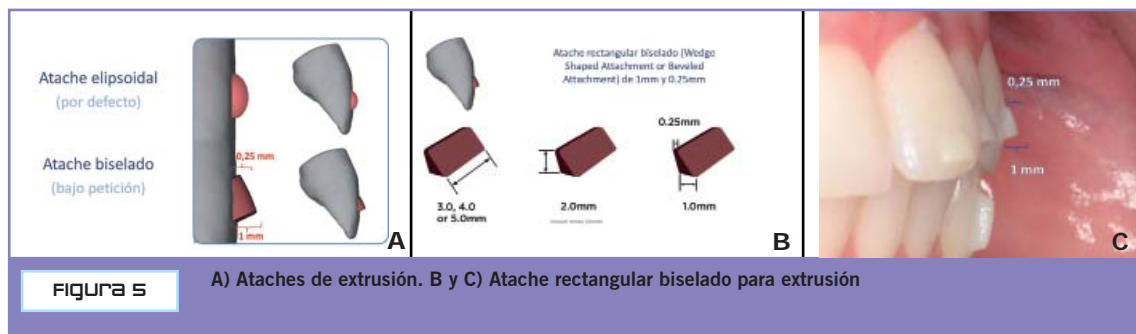
avisan que la extrusión además de ser impredecible, es difícil de alcanzar aún con el uso de ataches.

Debido a las limitaciones del sistema Invisalign para alcanzar la extrusión dentaria, los autores proponen una modificación del atache que llevan utilizando durante años y que les ha dado resultados favorables²⁴. El atache de elección en los movimientos de extrusión es el atache rectangular horizontal biselado (Wedge Shaped Attachment or Beveled Attachment) de 1mm en incisal y 0,25 mm en gingival (Figura 5).



El problema que presenta el atache elipsoidal radica en que cuando se origina el cambio de fase se produce un “salto” entre alineador y alineador, quedando separado el nuevo alineador del diente, y por lo tanto del atache, dejando espacio para permitir que se produzca el movimiento. Este alejamiento del alineador por un lado, unido a la fuerza de recidiva efectuada por las fibras transeptales por otro, da lugar a la *pérdida* del atache por el alineador y por lo tanto, a la no obtención del movimiento (Figura 6).

Este inconveniente se puede minimizar con el *atache rectangular horizontal biselado hacia gingival*. Gracias a su diseño en forma de cuña que forma un ángulo diedro muy agudo en gingival, es decir, el atache



presenta menos grosor en gingival y mayor grosor en incisal u oclusal, permite realizar más eficazmente el movimiento de extrusión. Esto se debe a que cuando se realiza el cambio fase y se pasa al siguiente alineador gracias a su diseño triangular siempre hay un punto de contacto entre el alineador y el atache, favoreciendo el movimiento hacia oclusal ya que el alienador tiene la forma predeterminanda para el atache e impidiendo la recidiva hacia gingival²⁵ (Figura 7).

En casos donde se requiera la extrusión de uno o dos dientes (Figuras 8 y 9) los ataches se solicitarán en el centro de la corona clínica. Sin embargo, en aquellos casos que requieran la extrusión de varios dientes, para disminuir la retención y facilitar la desinserción

del alineador los ataches podrán solicitarse en el tercio incisal del diente, ya que se ha demostrado que en esa posición son menos retentivos en contra de la creencia que sugería que los ataches situados más cerca de la superficie oclusal serían más retentivos porque los alineadores son menos flexibles en esa región²⁶ (Figura 10).

Tratamiento auxiliar

Como ya se ha comentado, el movimiento de extrusión es impredecible. Por lo tanto, se recomienda dejar este movimiento para las fases

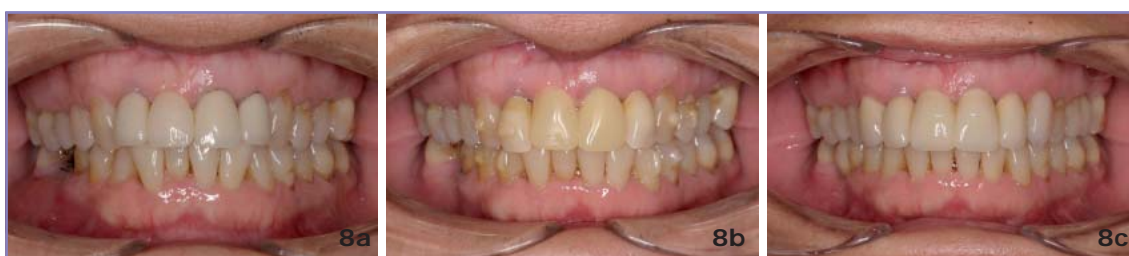

Figura 8

Paciente al que se le planificó la extrusión del incisivo lateral derecho. A) Inicio. B) Durante el tratamiento (observar extrusión producida en el 1.2). C) Final.

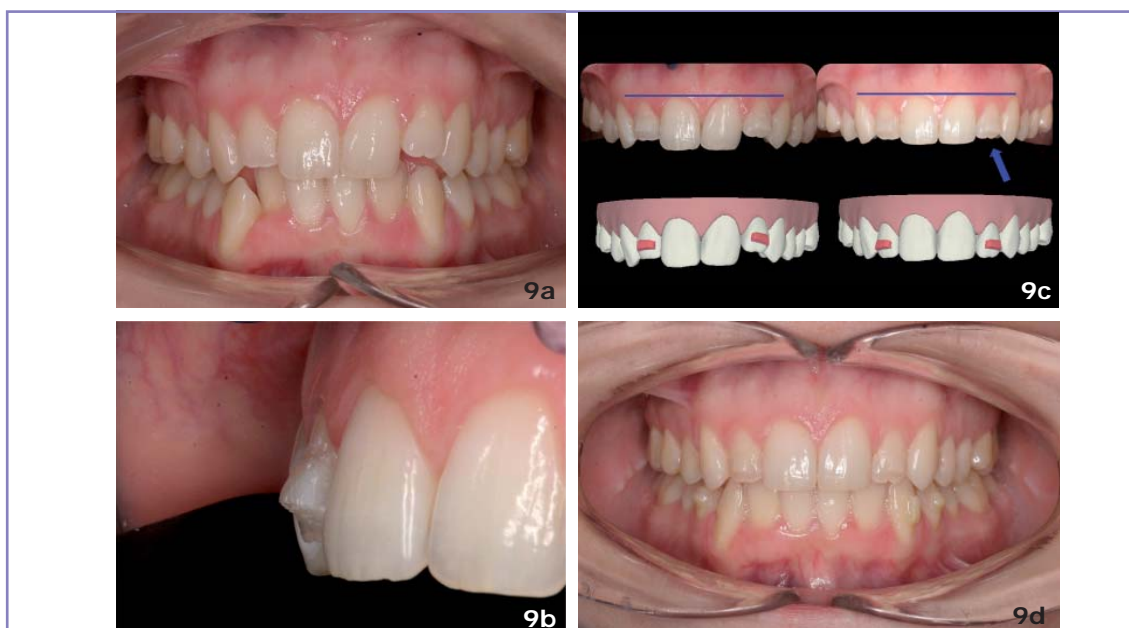

Figura 9

Caso al que se le planificó la extrusión de los incisivos laterales superiores. A) Inicio. B) Atache biselado hacia gingival. C) Evolución. D) Final

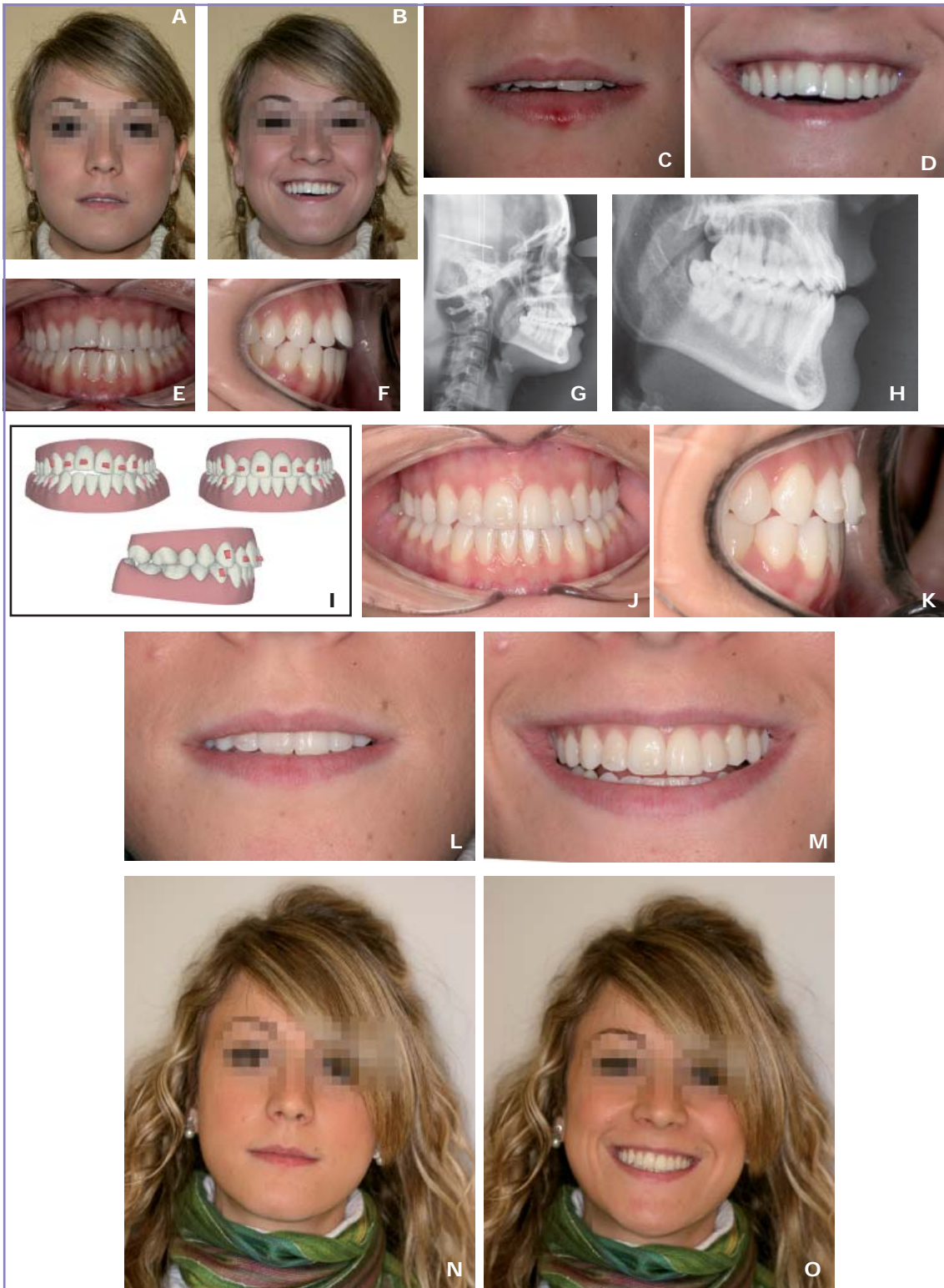

Figura 10

Figuras 10 A, B, C, D, E, F, G, H. Tratamiento de mordida abierta anterior. Figura I. Registros iniciales Clincheck donde se muestra la planificación del tratamiento. Figuras J, K, L, M, N, O. Registros finales

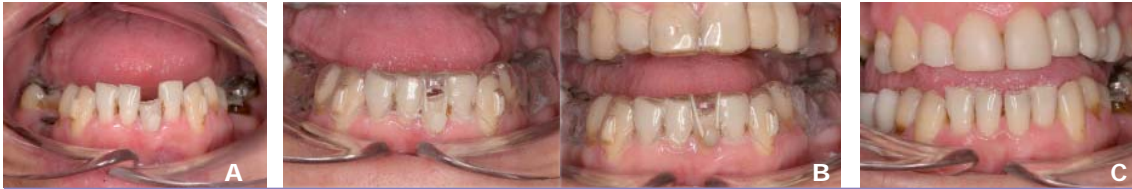

FIGURA 11

Extrusión Unidental con elásticos y botones. A) Inicial. B) Evolución. C) Final previo a las restauraciones

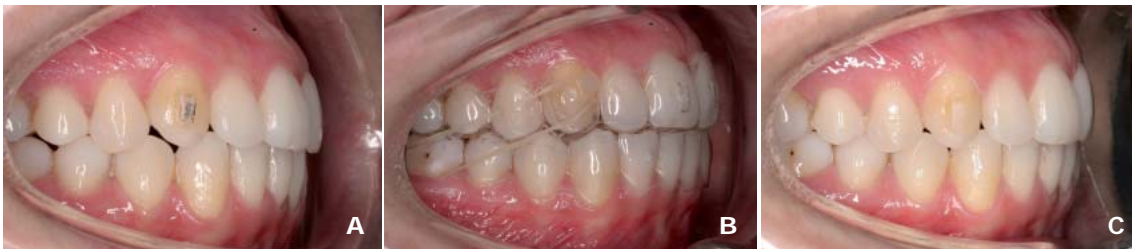

FIGURA 12

Extrusión y rotación del canino. A) Inicial. B) Evolución. C) Final.

finales del tratamiento, ya que, en determinadas ocasiones, tendremos que terminar el caso con aparatología fija multibrackets o necesitaremos la ayuda de técnicas auxiliares para lograr los resultados deseados.

En el tratamiento con aparatología ortodóncica auxiliar, principalmente, se utilizarán brackets o botones que irán adheridos directamente al diente y se combinarán con el uso de elásticos. Para ello, se pegará un botón sobre la superficie vestibular y lingual del diente, pasando un elástico sobre el alineador (Figura 11). Por motivos estéticos o biomecánicos, se puede optar por cementar un único botón y, en este caso, el elástico irá unido por el otro extremo al alineador, en este caso haremos una pequeña muesca o corte al alineador (Figura 12). Una alternativa para crear la superficie de anclaje es conformar los alineadores con alicates de termoformado y crear un área de sujeción en el alineador²⁷.

Conclusiones

A pesar de que el sistema Invisalign® ha mejorado mucho en los últimos años se trata de una técnica en constante evolución. A día de hoy todavía presenta carencias y limitaciones, por lo que no todos los pacientes pueden beneficiarse de este procedimiento.

Por ello, la clave del éxito radica en la selección del caso y en la experiencia del profesional. Al igual que en otras técnicas de ortodoncia, la formación es un requisito fundamental.

Se ha demostrado que el movimiento de extrusión es de los menos predecibles con alineadores de poliuretano.

El atache horizontal biselado hacia gingival es una alternativa para mejorar el movimiento de extrusión

Aunque los resultados obtenidos con este atache en los movimientos de extrusión son favorables creemos que es necesario realizar más estudios.

Bibliografía

1. Kesling HD. The philosophy of tooth positioning appliance. *Am J Orthod* 1945;31:297-304.
2. Ponitz RJ. Invisible retainers. *Am J Orthod* 1971;59(3):266-72.3

3. McNamara Ja, Kramer KL, Juenker JP. Invisible retainers. *J Clin Orthod* 19;570-9,1985
4. Sheridan JJ, LeDoux W, McMinn R. Essix retainers: fabrication and super-vision for permanent retention. *J Clin Orthod* 1993;27(1):37-45
5. Rinchuse DJ. Active tooth movement with Essix based appliances. *J Clin Orthod* 1997;31:109-12.
6. Lindauer SJ, Shoff RC. Comparasion of Essix and Hawley retainers. *J Clin Orthd* 1998;32(2):95-7.
7. Boyd RL. John Valentine Mershon Lecture, AAO annual meeting, San Diego, 1999.
8. Boyd R. Orthodontic treatment of complex malocclusions with the Invisalign® appliance. PCSO Bulletin 2000;72:30-2.
9. Boyd R, Miller R, and Vlaskalic V. The Invisalign System in Adult Orthodontics: Mild Crowding and Space Closure Cases. *J Clin Orthod* 2000;34(4):203-12.
10. Lagravère MO, Flores-Mir C. The treatment effects of Invisalign orthodontic aligners: a systematic review. *J Am Dent Assoc* 2005;136:1724-9.
11. Boyd RL. Increasing the predictability of quality results with Invisalign. Proceedings of the Illinois Society of Orthodontists; Oak Brook, Ill; March 7, 2005. Available at: http://www.gpso.org/events/2003_outline.pdf. Accessed March, 2009.
12. Vlaskalic V, Boyd R. Orthodontic treatment of a mildly crowded malocclusion using Invisalign system. *Aust Orthod J* 2002;17(1):41-6.
13. Joffe L. Invisalign: early experiences. *J Orthod* 2003; 30(4):348-52.6.
14. Djeu G, Shelton S, Maganzini A. Outcome assessment of Invisalign and traditional orthodontic treatment compared with the American Board of Orthodontics objective grading system. *Am J Orthod Dentofacial Orthop* 2005; 128(3):292-8.
15. Boyd RL, Vlaskalic V. Three dimensional diagnosis and orthodontic treatment of complex-malocclusions with Invisalign® appliance. *Semin Orthod* 2001;7:232-58.
16. Phan X, Ling P. Clinical Limitations of Invisalign. *JCDA* April 2007;73:3.
17. Kravitz ,et al. How well does Invisalign work? A prospective clinical study evaluating the efficacy of tooth movement with Invisalign. *Am J Orthod Dentofacial Orthop* 2009;135:27-35
18. Vlaskalic V, Boyd RL. Clinical evolution of the Invisalign appliance, *J. Calif. Dent. Assoc.* 30:769-776, 2002.
19. Durrett S. Efficacy of composite tooth attachments in conjunction with the Invisalign system using three-dimensional digital technology. A thesis presented to the graduate school of the University of Florida. 2004
20. Wheeler T. Invisalign material studies. *Am J Orthod Dentofacial Orthop* 2004;19A
21. Guia de Referencia de Invisalign.
22. Colville CD, Fischer K, Paquette DE. A snap fit: Using attachments to improve clear aligner therapy, *Orthod. Prod.* September 2006.
23. Tuncay O. The Invisalign System. Quintessence 2006
24. Román M. Invisalign, una puesta al día. 54 Reunión Sociedad Española de Ortodoncia. Málaga, Junio 2008
25. Rivero JC, Román M. La técnica Invisalign™. Expoortó'09. Primera Edición. Ed. Ripano S.A. 2009;351-69.
26. Jones M, Mah J, O'toole B. Retention of thermoformed aligners with attachments of various shapes and positions. *J Clin Orthod* 2009;43(2):113-17.
27. Guarnieri M, Gracco A, Farina A, Schwarze J. Attachment of Intermaxillary Elastics to Thermoformed Aligners. *JClin Orthod* 2009;63(1):35-7.